
Gastroenteritis eosinofílica: a propósito de un caso

Eosinophilic Gastroenteritis: a case report

Jesús Daniel de la Rosa-Santana ^{1*} <https://orcid.org/0000-0001-7024-5052>

Niurka María Escalona-Zaldívar ² <https://orcid.org/0000-0002-2799-6659>

Giselle Lucila Vázquez-Gutiérrez ³ <https://orcid.org/0000-0002-1779-4172>

¹ Estudiante 6^{to} año Medicina. Alumno ayudante de Cardiología. Universidad de Ciencias Médicas de Granma. Granma, Cuba.

² Doctora en Medicina. Especialista de Primer Grado en Pediatría. Profesor Asistente. Hospital Pediátrico Hermanos Cordové. Servicio de Clínicas Pediátricas. Granma, Cuba.

³ Doctora en Medicina. Especialista de Primer y Segundo Grado en Pediatría. Profesor Asistente. Aspirante a Investigador. Universidad de Ciencias Médicas de Granma. Dirección de Ciencia e Innovación Tecnológica. Granma, Cuba.

*Correspondencia. Correo electrónico: jesusdaniel97@nauta.cu

RESUMEN

Fundamento: los desórdenes eosinofílicos gastrointestinales son poco frecuentes y de etiopatogenia poco clara. Se caracterizan por la presencia de un infiltrado eosinofílico que puede afectar distintas capas de la pared del tracto gastrointestinal.

Objetivo: describir las características clínicas e histológicas de un caso de gastroenteritis eosinofílica.

Caso clínico: se presentó el caso de una paciente femenina de dos años de edad, con antecedentes posnatales de un cuadro de deposiciones diarreicas esteatorreicas de tres meses de evolución y deterioro ponderal marcado. Es admitida por presentar un cuadro clásico de mal absorción intestinal, con deposiciones esteatorreicas, distensión abdominal, desnutrición por defecto y signos de avitaminosis. El diagnóstico final fue gastroenteritis eosinofílica y se confirmó a través de la biopsia endoscópica duodenal.

Conclusiones: la evolución clínica fue favorable luego del tratamiento con corticoides y dieta hipoalérgica que dio lugar a la remisión de los síntomas.

DeCS: GASTROENTERITIS/terapia; SÍNDROME HIPEREOSINOFÍLICO; TRACTO GASTROINTESTINAL; PREESCOLAR; EOSINOFILIA.

ABSTRACT

Background: gastrointestinal eosinophilic disorders are rare and of unclear etiopathogenesis. They are characterized by the presence of an eosinophilic infiltrate that can affect different layers of the wall of the gastrointestinal tract.

Objective: to describe the clinical and histological characteristics of a case of eosinophilic gastroenteritis.

Clinical case: the case of a 2-year-old female patient with a postnatal history of a 3-month history of steatorrheic diarrheal stools and marked weight deterioration is presented. She is admitted for presenting a classic picture of intestinal malabsorption, with steatorrheic stools, abdominal distention, malnutrition by default and signs of vitamin deficiency. The final diagnosis was eosinophilic gastroenteritis through endoscopic duodenal biopsy that confirmed the diagnosis.

Conclusions: the clinical evolution was favorable after treatment with corticoids and hypoallergenic diet which gave place to symptoms remission.

DeCS: GASTROENTERITIS/therapy; HYPEREOSINOPHILIC SYNDROME; GASTROINTESTINAL TRACT; CHILD, PRESCHOOL; EOSINOPHILIA.

INTRODUCCIÓN

La gastroenteritis eosinofílica es una enfermedad rara. Fue descrita por primera vez por Kaijser en 1937.^{1,2} Su baja prevalencia puede afectar a todas las razas y edades, tanto a niños como adultos, aunque es más frecuente entre la tercera y quinta décadas de la vida. Tiene una prevalencia de uno por cada 100 000 habitantes.³

Es de causa aún desconocida aunque como el resto de los trastornos gastrointestinales eosinofílicos primarios, es probable que sea de causa alérgica con interacción de factores genéticos y ambientales las que juegan un rol importante en su desarrollo.^{4,5,6}

Del 20 % al 40 % de la población hereda una predisposición a la atopia y la producción asociada de anticuerpos inmunoglobulinas (IgE).⁷ En cuanto al sexo, algunos autores,^{8,9} reportan un leve predominio en el sexo masculino.

El mecanismo por el cual la infiltración de

eosinófilos podría producir alteraciones funcionales es porque los eosinófilos producen mediadores de la inflamación como leucotrienos, C4 y factor activador de plaquetas, además de los gránulos de los eosinófilos que contienen proteínas muy citotóxicas.¹⁰ La liberación de estas sustancias puede dañar de manera directa las células del tracto gastrointestinal. La proteína básica mayor y la peroxidasa de los eosinófilos pueden causar daño indirecto por la activación de las células cebadas para liberar histamina y otras sustancias dañinas.¹¹

Se caracteriza por una infiltración de eosinófilos en la pared del tracto gastrointestinal, que puede ser localizada o generalizada. Los segmentos más afectados son el estómago y el duodeno. Los síntomas clínicos dependen del segmento donde predomine el infiltrado eosinofílico y su profundidad en las distintas

capas del tracto gastrointestinal, lo que puede ocasionar dolor abdominal, diarrea, desnutrición, cuadros obstructivos y ascitis.^{12,13}

El diagnóstico se establece a través de la biopsia intestinal endoscópica donde se evidencian los infiltrados eosinofílicos descartándose otras causas de enfermedades eosinofílicas como infestaciones parasitarias, el síndrome hipereosinofílico, etc. El tratamiento más empleado son las dietas hipoalérgicas y los corticoides.^{5,6,7,8}

CASO CLÍNICO

Se presenta el caso de una paciente femenina de dos años de edad con antecedentes prenatales y perinatales sin nada a señalar. Posnatales de un cuadro de deposiciones diarreicas esteatorreicas de tres meses de evolución y deterioro ponderal marcado. Es admitida por presentar un cuadro clásico de malabsorción intestinal, con deposiciones esteatorreicas, distensión abdominal, fallo de medro y signos de avitaminosis. Al examen físico se encontró:

Panículo adiposo marcadamente disminuido. Piel pálida. Pelo fino, sin brillo y quebradizo. Mucosas hipo coloreadas y húmedas. Aparato respiratorio con murmullo vesicular normal. Frecuencia respiratoria 23 respiraciones por minuto. Aparato cardiovascular: ruidos cardíacos normales. No soplos, frecuencia cardíaca 110 latidos por minuto. Sistema digestivo: abdomen con marcada distensión, no doloroso, no visceromegalia, no tumoraciones y ruidos hidroaéreos normales. Tejido celular subcutáneo infiltrado hasta tercio superior de las

piernas de color blanco, blando, frío, no doloroso y fácil *godet*. Sistema osteomioarticular con imposibilidad a la marcha. Sistema nervioso central con apatía.

Se realizaron complementarios y se obtuvieron los siguientes resultados:

Hemoglobina (HB): 90 gramos por litro. Leucograma 8,9 por 10 000 000 polimorfonucleares 0,50 linfocitos 0,49 eosinófilos 0,01. Proteína séricas 49 gramos por litro, proteínas fraccionadas 25 gramos por litro, globulinas 24 gramos por litro. Velocidad de sedimentación glomerular 20 mm hora. Anticuerpo anti-transglutaminasa negativo. Ecografía abdominal líquido libre en cavidad. Tomografía Axial Computarizada (TAC) intrabdominal con fluoroscopia negativa. Heces fecales seriadas y coprocultivos negativos. Conteo de eosinófilos normal. Inmunoglobulina E 112 mg por decilitro elevado. Radiografía de colon por enema y tránsito intestinal muestran segmentación del contraste. Endoscopia eritema, edema y atrofia de vellosidades intestinales duodenales. Biopsia intestinal número 789: mucosa duodenal que muestran atrofia moderada de las vellosidades con marcado infiltrado inflamatorio crónico intervallositario y en la lámina propia a predominio de eosinófilos, proliferación y congestión vascular, áreas de fibrosis en la musculatura mucosa, hallazgo histológico compatible con enteropatía eosinofílica (Figura 1).

Tiempo de protrombina control 14 segundos y paciente 54 segundos.

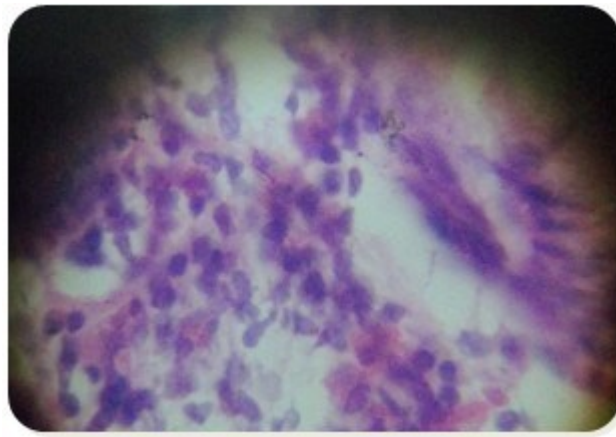


Figura 1. Biopsia duodenal.

DISCUSIÓN

El propósito del informe consiste en poner en relevancia el diagnóstico de la gastroenteritis eosinofílica, debido a que por su baja incidencia se piensa poco y existe en el medio. En las últimas décadas ha existido un aumento en las descripciones de casos aislados y algunas series de casos en paralelo a las alergias alimentarias, por otra parte al mayor conocimiento médico y al incremento en el número de exploraciones endoscópicas en la edad pediátrica.

Los trastornos eosinofílicos pueden ser primarios y secundarios. Están caracterizados por una inflamación predominante de eosinófilos que afecta de forma selectiva a uno o varios tramos del tracto gastrointestinal, en ausencia de otras causas conocidas de eosinofilia tisular.^{1,2,3}

La infiltración puede afectar desde el esófago hasta el colon, incluso la vía biliar. En lo habitual los órganos más afectados son el estómago y el duodeno, con menor frecuencia el esófago y el tracto biliar.⁸ La infiltración puede ser segmentaria o difusa y la presentación clínica depende de la profundidad de la lesión y

localización del tramo afectado. La afectación de la mucosa se presenta con mal absorción intestinal y diarreas.¹⁰ La afectación transmural con engrosamiento de la pared y síntomas de obstrucción intestinal. La implicación serosa ocasiona ascitis. En adolescentes se ha descrito retardo de la pubertad y amenorrea. También se puede presentar en forma aguda como vólvulo, invaginación, úlceras duodenales e incluso perforación intestinal.¹²

La obstrucción intestinal se produce por mecanismos estructurales y funcionales como inflamación, edema y disminución de la motilidad. El diagnóstico es clínico y requiere estudios endoscópicos y biopsia, la cual debe tomarse de mucosa de aspecto anormal e incluso normal, ya que la infiltración eosinofílica se puede diagnosticar aún en mucosa de aspecto normal. Los hallazgos endoscópicos habituales consisten en eritema de la mucosa, edema, erosiones lesiones granulares pálidas, pólipos, úlceras, estenosis, obstrucciones, nódulos, rigidez y dismotilidad.^{6,7,8}

Se debe completar el estudio con pruebas alér-

gicas, dosificación de IG E y específica a alérgenos alimentarios, neuromoalergenos, hemograma, eritrosedimentación y estudios parasitológicos.^{2,3,4}

La enteritis eosinofílica se caracteriza desde el punto de vista anatomopatológico por la infiltración de la pared intestinal por células de tipo polimorfo nucleares eosinofílicas maduras en número de 20 o más, en diez campos de mayor significación.⁵ Los criterios diagnósticos son presencia de síntomas gastrointestinales, demostración de infiltrados eosinófilos en el tracto gastrointestinal y ausencia de afectación a otros órganos extra intestinales. La eosinofilia periférica no es un criterio diagnóstico, puede o no estar presente.¹¹

El tratamiento consiste en dietas hipoalergizantes y cortico-esteroides como piedra angular del tratamiento.² La prednisona oral durante dos semanas, que ha mostrado en ciertos casos el 90 % de respuesta positiva. La malabsorción intestinal ha sido reversible con el empleo de esta, así como contradictoriamente las úlceras duodenales y en casos de perforación se requiere la reparación quirúrgica.⁹

CONCLUSIONES

La gastroenteritis eosinofílica es una enfermedad poco frecuente, pero debe ser pensada por los profesionales médicos debido a que ocurre en el medio. Se debe sospechar en pacientes con mal absorción intestinal, enteropatía perdedora de proteínas o deterioro ponderal, asociado a diarrea y mal absorción incluso ante la aparición de cuadros raros abdominales agudos. El diagnóstico es por

exclusión y a pesar de que la evolución es incierta y los resultados a largo plazo aún son desconocidos tiene buena respuesta al tratamiento. El médico de la atención primaria de salud se encuentra en una situación privilegiada para sospechar de manera precoz el diagnóstico de esta afección que cursa con una sintomatología variada.

REFERENCIAS BIBLIOGRÁFICAS

1. Rodríguez Álvarez J, Zárate Mondragón F, Cervantes Bustamante R, Ramírez Mayans J. Gastroenteropatía eosinofílica: reporte de 12 casos en población pediátrica; descripción histopatológica y asociación clínica en un Centro Hospitalario de la Ciudad de México. *Alerg Asma Inmunol Pediatr* [Internet]. 2017 [citado 09 Mar 2018];26(3):106-111. Disponible en: <http://www.medigraphic.com/pdfs/alergia/al-2017/al173e.pdf>
2. Grzybowska Chlebowczyk U, Horowska Ziaja S, Kajor M, Więcek S, Chlebowczyk W, Woś H. Eosinophilic colitis in children. *Adv Dermatol Allergol* [Internet]. 2017 [citado 09 Mar 2018];34(1):52–59. Disponible en: <https://pdfs.semanticscholar.org/d39c/fa727699e3517062d65ba40ebd032154a6ff.pdf>
3. Zhang MM, Li YQ. Eosinophilic gastroenteritis: A state-of-the-art review. *J Gastroenterol Hepatol* [Internet]. 2017 [citado 09 Mar 2018];32(1):64–72. Disponible en: <https://pubmed.ncbi.nlm.nih.gov/27253425/>.
4. Salcedo Armijos MA. Enteritis Eosinofílica: Un caso atípico de abdomen agudo obstructivo [Tesis]. Quito, Ecuador: Universidad San Francisco de Quito. Colegio de Ciencias de la Salud; 2019 [citado 17 Sep 2020];[aprox. 39 p.].

Disponible en: <http://repositorio.usfq.edu.ec/bitstream/23000/8536/1/144036.pdf>

5. Cerutti L. Síndrome Hipereosinofílico. Arch alerg inmunol clin [Internet]. 2018 [citado 17 Sep 2020];49(1):24-42. Disponible en: http://adm.meducatum.com.ar/contenido/articulos/15600240042_1093/pdf/15600240042.pdf
6. Hennessey Calderón DC, Severiche Bueno DF, Severiche Hernández DL. Colitis eosinofílica como causa de diarrea crónica. Acta Med Colombiana [Internet]. 2019 [citado 17 Sep 2020];44(1):47-50. Disponible en: <http://www.scielo.org.co/pdf/amc/v44n1/0120-2448-amc-44-01-47.pdf>
7. Espín Jaime B. Patología digestiva eosinofílica [Internet]. En: AEPap (ed.). Congreso de Actualización Pediatría 2019. Madrid, España: Lúa Ediciones 3.0; 2019 [citado 17 Sep 2020]. Disponible en: <https://es.scribd.com/document/460444490/patologia-digestiva-eosinofilica>
8. Alvarado Araujo J, Forti V, Quintana C. Enteropatía Eosinofílica. Un verdadero desafío diagnóstico. Reporte de dos casos clínicos. Rev Pediatría Elizal [Internet]. 2018 [citado 17 Sep 2020];9(1):17-20. Disponible en: https://www.apelizalde.org/revistas/2018-1-ARTICULOS/RE_2018_1_RC_1.pdf
9. Sánchez R, Zavala G, Lee B, Molina N. Colitis eosinofílica: reporte de un caso clínico. Acta Gastroenterol Latinoam [Internet]. 2018 [citado 17 Sep 2020];48(3):159-162. Disponible en: <http://www.actagastro.org/numeros-antteriores/2018/Vol-48-N3/Vol48N3-PDF06.pdf>
10. Safari MT, Shahrokh S, Miri MB, Ehsani Ardakani MJ. Eosinophilic Gastroenteritis as a Rare Cause of Recurrent Epigastric Pain. Emerg

<http://www.revprogaleno.sld.cu/>

(Tehran) [Internet]. 2016 [citado 16 Abr 2018];4(2):108-110. Disponible en: <https://www.ncbi.nlm.nih.gov/pmc/articles/PMC4893762/>.

11. Muñoz Guzmán M, Hernández Suyo A, Deriaz Alvarez J, Rodríguez Hurtado D. Gastroenteritis eosinofílica: A propósito de un caso y revisión de la literatura. Rev gastroenterol Perú [Internet]. 2017 [citado 17 Abr 2018];37(2):177-81. Disponible en: http://www.scielo.org.pe/scielo.php?script=sci_arttext&pid=S1022-51292017000200013
12. Abou Rached A, El Hajj W. Eosinophilic gastroenteritis: Approach to diagnosis and management. World J Gastrointest Pharmacol Ther [Internet]. 2016 [citado 16 Abr 2018];7(4):513-23. Disponible en: <https://www.ncbi.nlm.nih.gov/pmc/articles/PMC5095570/>.
13. Mehta P, Furuta GT. Eosinophils in Gastrointestinal disorders- eosinophilic gastrointestinal diseases, celiac disease, inflammatory bowel diseases and parasitic infections. Immunol Allergy Clin North Am [Internet]. 2015 [citado 16 Abr 2018];35(3):413-37. Disponible en: <https://www.ncbi.nlm.nih.gov/pmc/articles/PMC4515563/>.

CONFLICTOS DE INTERESES

Los autores declaran que no existen conflictos de intereses.

CONTRIBUCIÓN DE LOS AUTORAÍA

Jesús Daniel de la Rosa-Santana (Conceptualización, Curación de datos, Investigación, Metodología, Supervisión, Validación,

Redacción - borrador original, Redacción - revisión y edición).

Niurka María Escalona-Zaldívar (Curación de datos, Metodología, Validación, Redacción - borrador original, Redacción - revisión y edición).

Giselle Lucila Vázquez-Gutiérrez

(Conceptualización, Investigación, Supervisión, Redacción - borrador original, Redacción - revisión y edición).

Recibido: 18/09/2020

Aprobado: 31/08/2021